

## 3.5. Fingergelenke + Handbinnenmuskulatur

### Einteilung der Fingergelenke:

- Daumensattelgelenk (CMC 1)
- Karpometakarpalgelenk (CMC 2-5)
- Metakarpophalangealgelenk (MCP 2-5)
- Proximale Interphalangealgelenk PIP
- Distale Interphalangealgelenk DIP

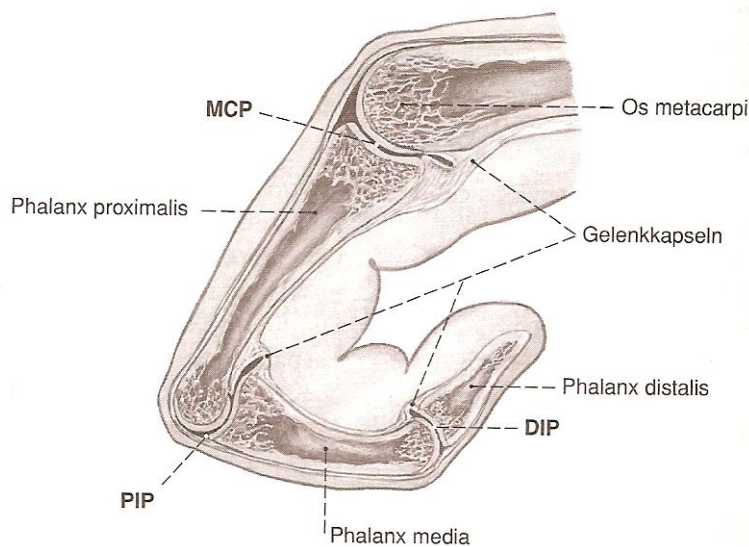


Abb. 3.45 Fingergelenke im Querschnitt

### Beweglichkeit:

	Flex/Ext	Abd/Add
Daumensattelgelenk	30°-45°/20°-25°	25°-35°/15°-25°
Daumengrundgelenk	20°-25°/30°-45°	
MCP 2-5	100°-135°/20°-30°	25°-35°/15°-25°
DIP 1	60°-70°/0°	
PIP 2-5	110°/0°	
DIP 2-5	90°/5°	

### 3.5.2 Binnenmuskulatur der Hand (intrinsische Handmuskulatur)

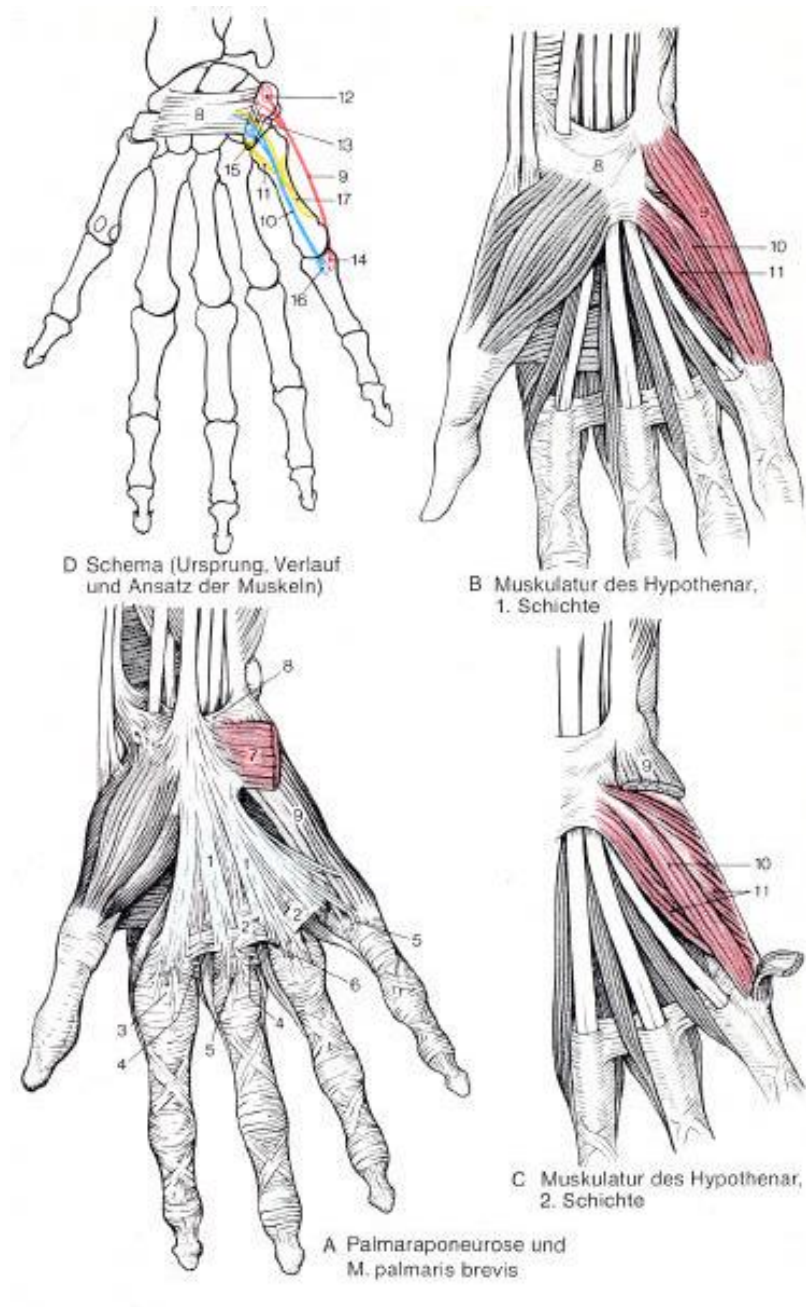
#### Gliederung:

Muskulatur des Kleinfingerballens (Hypothenar)

Muskulatur des Daumenballens (Thenar)

Muskulatur der Mittelhand: Mm. interossei palmares und dorsales, Mm. lumbricales

#### Muskeln der Kleinfingerballens (Hypothenar)



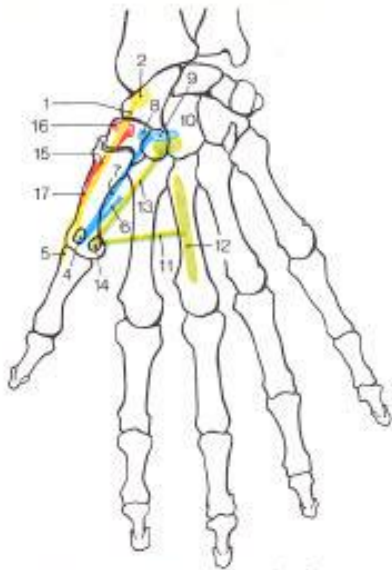
• alle drei entspringen von der ulnaren Seite des Retinaculum flexorum und werden von N. ulnaris innerviert.

**M. abductor digiti minimi: (9)**  
Abd + Flex im Grund-  
Streckung im Mittel- und  
Endgelenk.

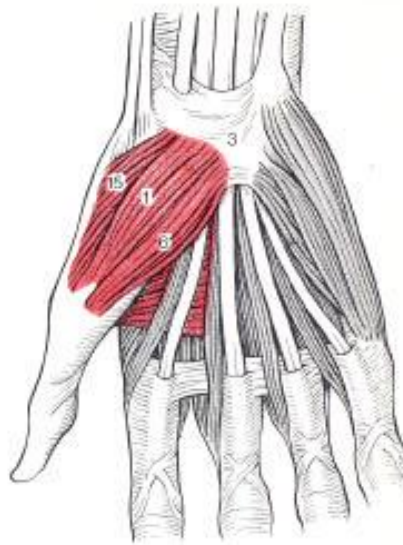
**M. flexor digiti minimi: (10)**  
Flex im Grundgelenk

**M. opponens digiti minimi:**  
Opposition, vertieft  
Hohlhand  
(Wasserschöpfen).

Muskulatur des Daumenballens



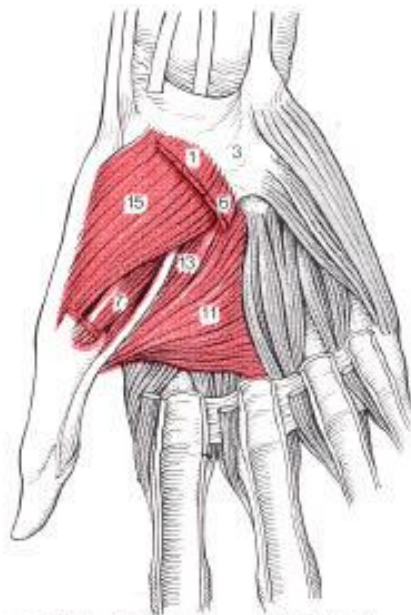D Schema (Ursprung, Verlauf und Ansatz der Muskeln)



A Muskulatur des Thenar, 1. Schichte

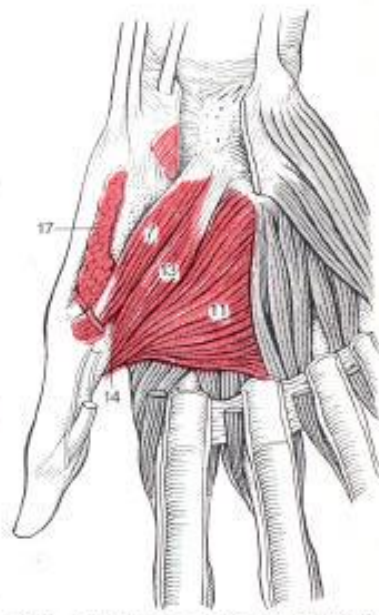
**M. abductor pollicis brevis: (1)**  
 Abd des Daumens,  
 Beugung im Grundgelenk,  
 Streckung im Endgelenk

**M. flexor pollicis brevis: (6, 7)**  
 F.:Beuger der Grundphalanx,  
 Strecker der Endphalanx



B Muskulatur des Thenar, 2. Schichte

**M. opponens pollicis: (15)**  
 Opposition des Daumens;



C Muskulatur des Thenar, 3. Schichte

**M. adductor pollicis: (11, 13)**  
 Beugt das Grundgelenk.  
 Adduziert Daumen an Index

Muskulatur der Mittelhand M.Interossei – M.Lumbricales

