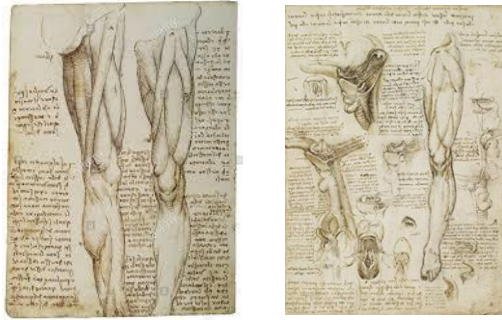
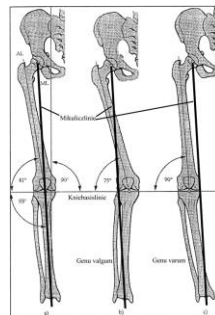


Anatomie Basic: Unterextremitäten



©ISG

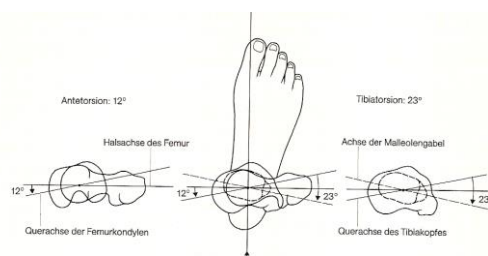
Beinachsen



Abbildungen aus Rauber Kopsch 1989

©ISG

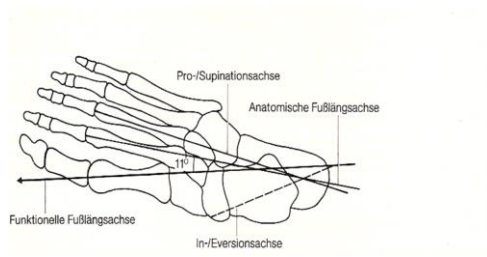
Torsionen Ober- und Unterschenkel



Klein-Vogelbach et al. 2000

©ISG

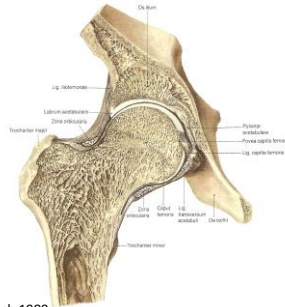
Achsen am Fuss



Klein-Vogelbach et al. 2000

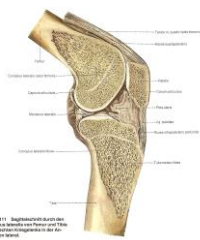©ISG

Frontalschnitt durch das rechte Hüftgelenk



©ISG Abbildungen aus Rauber Koppisch 1989

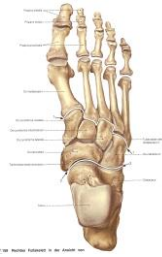Frontalschnitt durch das Kniegelenk von lateral



Abbildungen aus Rauber Koppisch 1989

©ISG

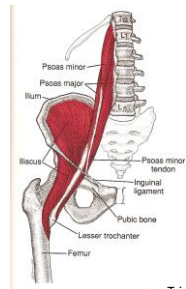
Lisfanc- und Chopart Gelenklinien



Abbildungen aus Rauber Koppsch 1989

©ISG

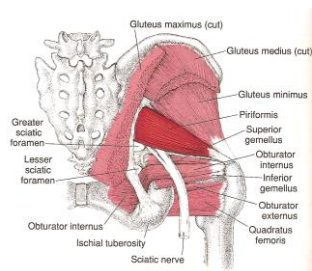
M.Iliacus und M.Psoas minor und major



aus Triggerpoint Manual Williams&Wilkins 2006

©ISG


Tiefe Hüftmuskulatur (Mm.Gluteus maximus und minimus sind abgetrennt)



aus Triggerpoint Manual Williams&Wilkins 2006

©ISG

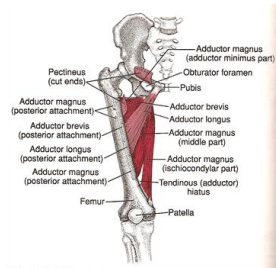
Oberschenkelmuskulatur ventral und dorsal



aus Triggerpoint Manual Williams&Wilkins 2006

© ISG

Adduktoren des Hüftgelenkes

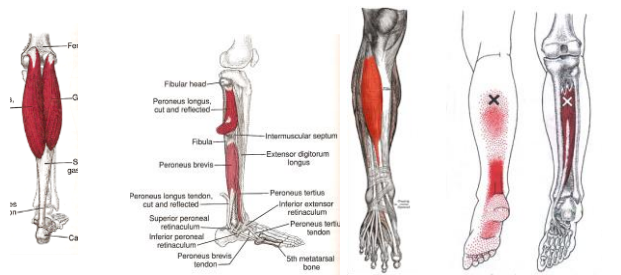


aus Triggerpoint Manual Williams&Wilkins 2006

© ISG

Unterschenkelmuskulatur

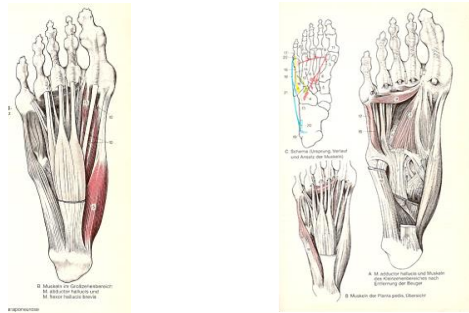
M. Gastrocnemii – Mm. Peronei – M. Tibialis anterior – M. Tibialis posterior



aus Triggerpoint Manual Williams&Wilkins 2006

© ISG

Fussmuskulatur (oberflächliche und tiefe Schicht)



©ISG

Abbildungen aus Platzer Anatomie Thieme 1989